DER ARZNEIMITTELBRIEF

Jg. 32, S. 52; Ausgabe 07 / 1998

TSH-suppressive Behandlung mit L-Thyroxin bei Schilddrüsenknoten selten erfolgreich

Die Behandlung von Patienten mit einzelnen oder mehreren, vermutlich benignen Schilddrüsenknoten mit L-Thyroxin zwecks TSH-Senkung war bis vor einigen Jahren Standard. Bei einer TSH-suppressiven Therapie werden Thyroxin-Dosen gewählt, die das Serum-TSH in den unteren Normbereich oder auf leicht erniedrigte Werte senken. Frühere, fast durchweg unkontrollierte Studien schienen für eine Effektivität dieser Therapie bei Schilddrüsenknoten zu sprechen. In einem Übersichtsartikel in den Ann. Intern. Med. (1998, **128**, 386) stellen H. Gharib und E.L. Mazzaferri aus der Mayo-Clinic und aus Columbus, Ohio, dieses Therapiekonzept nach Auswertung von kontrollierten Studien in Frage. Sie fanden in der Literatur zu diesem wichtigen Thema 8 kontrollierte Studien, in denen Patienten mit meist einzelnen Schilddrüsenknoten (in 2 Studien auch multiple Knoten) entweder TSH-suppressiv mit Thyroxin oder gar nicht behandelt wurden (in 2 Studien Plazebo- statt Nicht-Behandlung). Als Ansprechen eines Knotens oder mehrerer Knoten wurde eine Größenabnahme um mindestens 50% definiert. In 4 dieser Studien zeigte es sich überraschenderweise, daß 15 bis 50% der Knoten ohne jegliche Therapie oder unter Plazebo an Größe abnahmen. In 4 von 8 Studien war Thyroxin nicht wirksamer als Plazebo oder Nicht-Behandlung. In 3 der 4 Studien mit signifikant besseren Erfolgen nach Gabe von Thyroxin war die Patientenzahl sehr klein.

Auch die postoperative Thyroxin-Therapie bei Patienten mit Zustand nach partieller Thyreoidektomie wegen einzelner oder mehrerer Schilddrüsenknoten galt bisher als Standard. Hierzu fanden die Autoren 4 kontrollierte Studien, die ebenfalls keine überzeugenden Ergebnisse im Hinblick auf eine wirksame Verhinderung neuer Knoten durch Gabe von Thyroxin erbrachten. Die Autoren kommen zu dem Schluß, daß vor oder nach einer Operation von Knotenstrumen eine TSH-suppressive Behandlung mit Schilddrüsenhormon nur dann indiziert ist, wenn die Patienten gleichzeitig hypothyreot sind.

Eine Thyroxin-Behandlung ist auch dann indiziert, wenn ein durch Feinnadelbiopsie als benigne erkannter Schilddrüsenknoten innerhalb eines Jahres an Größe zunimmt. Nimmt er dann innerhalb eines Jahres an Größe ab oder wird das Wachstum gestoppt, soll die Thyroxin-Behandlung fortgesetzt werden.

Das gesamte Procedere – von der Feststellung des Schilddrüsenknotens bis zur Entscheidung über die Therapie – wird in einem begleitenden Editorial von E.C. Ridgway aus Denver (Ann. Intern. Med. 1998, **128**, 403) zusammengefaßt und durch ein Fließschema verdeutlicht (s. Abb. 1). Danach ist die Feinnadelbiopsie von “kalten” oder vermindert Jod oder Technetium speichernden Knoten die entscheidende Methode, um ein Schilddrüsenkarzinom auszuschließen. Sowohl die Punktion als auch die zytologische Beurteilung erfordert viel Erfahrung. Maligne oder malignitätsverdächtige Knoten (

Diese Publikation ist urheberrechtlich geschützt. Vervielfältigung sowie Einspeicherung und Verarbeitung in elektronischen Systemen ist nur mit Genehmigung der Herausgeber des ARZNEIMITTELBRIEFS gestattet.

5%) werden selbstverständlich operiert (in der Regel totale Thyreoidektomie, nicht Strumektomie). Benigne Knoten sollten nicht behandelt und nach einem Jahr mittels Ultraschall kontrolliert werden. Größer werdende Knoten sollten erneut biopsiert, kleiner gewordene oder gleichgroß gebliebene Knoten beobachtet werden. Lediglich für wachsende benigne Knoten wird, wie schon erwähnt, die Thyroxin-Therapie empfohlen. Wächst der Knoten unter Thyroxin weiter, sollte er sicherheitshalber trotz zytologischer Benignität (in der Regel durch Lobektomie) entfernt werden. **Fazit:** Die seit vielen Jahren für indiziert gehaltene TSH-suppressive Therapie von Knotenstrumen mit L-Thyroxin (bei normalem TSH) wird heute nicht mehr empfohlen. Auch in der Rezidivprophylaxe von Knoten nach Schilddrüsenoperationen ist Thyroxin wenig wirksam. In Jodmangel-Gebieten kann auch ein Therapieversuch mit Jodid (z.B. 200 µg/d) gemacht werden; es gibt hierzu jedoch noch keine informativen Studien.

Abbildung 1
Procedere bei Patienten mit benignen Schilddrüsenknoten

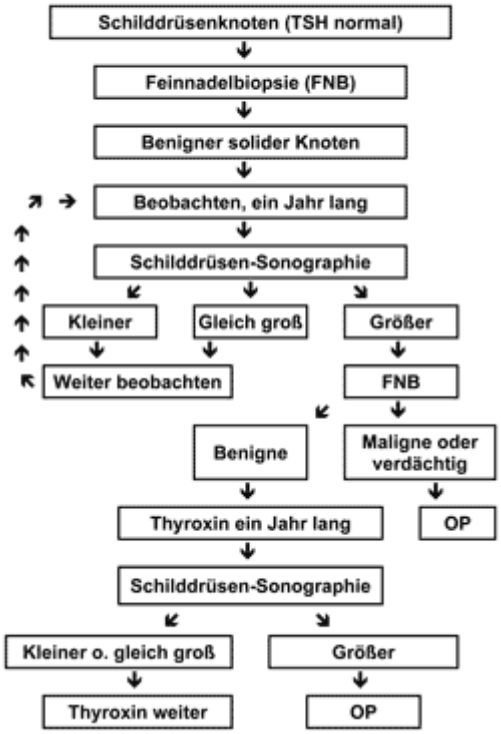

Diese Publikation ist urheberrechtlich geschützt. Vervielfältigung sowie Einspeicherung und Verarbeitung in elektronischen Systemen ist nur mit Genehmigung der Herausgeber des ARZNEIMITTELBRIEFS gestattet.